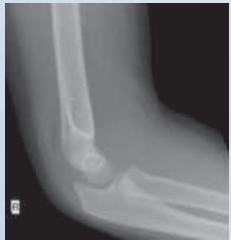

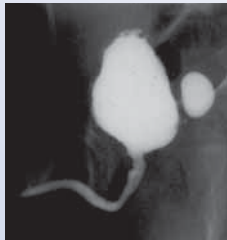


• **Röntgen / Durchleuchtung**

Auch bei »konventionellen Röntgenuntersuchungen« wird die Strahlung so niedrig wie möglich dosiert. Eine digitale Röntgenanlage erlaubt die Nachbearbeitung der Aufnahmen per Computer, so dass Wiederholungsaufnahmen nahezu vollständig vermieden werden können.



Röntgenbild Ellenbogen



Durchleuchtung (MCU)

Übliche Röntgenuntersuchungen sind die der Lunge, des Bauches, des Schädels, der Nasennebenhöhlen, des Skeletts sowie Skeletalter- und Endlängenbestimmungen.

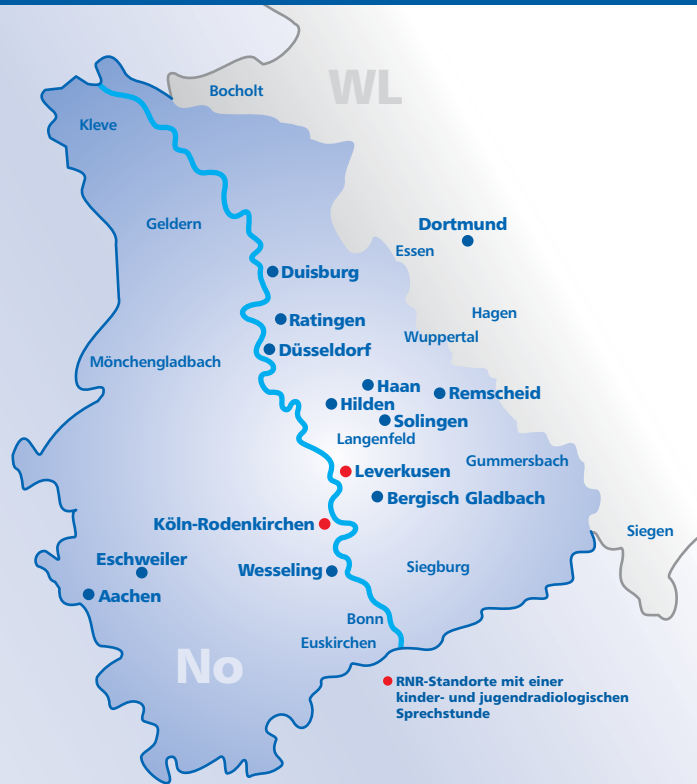»Durchleuchtungsuntersuchungen« sind mit Einführung der Sonographie zwar insgesamt seltener geworden, für einige spezielle Fragestellungen wie zum Beispiel das MCU (Miktionscystourethrogramm) in der Diagnostik der Harnwegserkrankungen zum Nachweis oder Ausschluss eines Rückflusses von Urin in Harnleiter und Nieren (sog. Vesikoureterorenenaler Reflux, VUR) jedoch unverzichtbar.

Zur Untersuchung der Speiseröhre und des Magens müssen Säuglinge und Kleinkinder nüchtern sein. Die Kontrastmittelgabe erfolgt über ein Fläschchen oder einen Spezialsauger. Üblicherweise werden alle Untersuchungen in Anwesenheit der Eltern (eine Schwangerschaft darf nicht bestehen!) komplikationslos ohne zusätzliche sedierende Maßnahmen durchgeführt.

www.rnr-net.de

Herausgeber: RNR MVZ GmbH
Nachdruck nur mit schriftlicher Genehmigung • Leverkusen, 2011

RNR-Service-Center: Telefon (0 21 71) 72 72 - 0



- **Leverkusen**
Am Gesundheitspark 4 (MEDILEV-Ärztelhaus am Klinikum)
- **Köln-Rodenkirchen**
Ringstraße 2c

Leitung der Kinder- und Jugendradiologie:

Heinz-Gerd Peitz
Facharzt für Radiologie / Schwerpunkt Kinderradiologie
mit vertragsärztlicher Zulassung für die Kinderradiologie,
zusätzliche Qualifikation als Facharzt für Kinder- und Jugendmedizin

→ Die Anfahrtsbeschreibungen und weitere Informationen zu den einzelnen Standorten finden Sie unter www.rnr-net.de.

Medizinische Versorgungszentren für
Radiologie • Strahlentherapie • Nuklearmedizin
Neurologie • Onkologie

Kinder- und Jugendradiologie

Kinder sind etwas Besonderes



Bildgebende Untersuchungen bei Kindern und Jugendlichen

- Ultraschall
- Kernspintomographie
- Computertomographie
- Röntgen
- Durchleuchtung

RNR

Ihr Partner für
Diagnostik und Therapie

• Überblick

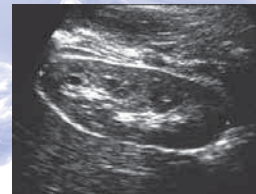Die Kinder- und Jugendradiologie befasst sich mit den besonderen Anforderungen, die an die Durchführung und Auswertung von bildgebenden Untersuchungen bei Patienten unter 18 Jahren zu stellen sind. Hierzu gehören vor allem Fachkenntnisse über den wachsenden Organismus und dessen Veränderungen, über kinder- und jugendspezifische Krankheitsbilder und nicht zuletzt über psychosoziale Komponenten, deren Berücksichtigung für eine erfolgreiche Untersuchung oftmals unverzichtbar ist.

Solche Kenntnisse erwirbt der Kinder- und Jugendradiologe im Rahmen einer mehrjährigen speziellen Zusatzausbildung. Sie ermöglicht ihm die sichere Beurteilung, welches das optimale Untersuchungsverfahren für den jungen Patienten bei der jeweiligen medizinischen Fragestellung ist, wie das Verfahren schonend zur Anwendung kommt und wie die gewonnenen Bilddaten richtig zu interpretieren sind. Da unsere Einrichtungen alle mit modernsten Glasfaserleitungen verbunden sind, können unklare Befunde im Netzwerk diskutiert und beurteilt werden. Für den Patienten bedeutet dies größtmögliche diagnostische Sicherheit. Dabei gelten als zu bevorzugende kinder- und jugendradiologische Untersuchungsmethoden der Ultraschall und die Kernspintomographie, weil sie beide keine Röntgenstrahlen benötigen. Bestimmte Fragestellungen können allerdings nur mit einer Computertomographie oder einer Röntgen- bzw. Durchleuchtungsuntersuchung abgeklärt werden, für die wir jedoch auf die strahlungsärmere digitale Aufnahmetechnik zurückgreifen können.

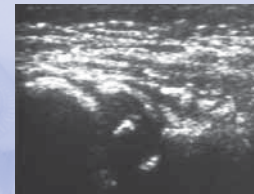
• Ultraschall

Der Ultraschall (Sonographie) arbeitet mit Schallwellen von entsprechenden Sendern und Empfängern (Schallköpfen). Er gehört zu den wichtigsten diagnostischen Methoden in der Kinder- und Jugendradiologie. Sonographisch lassen sich strahlungsfrei und risikolos die Organe des Bauchraums und größtenteils auch des Brustkorbes darstellen. Je nach Alter des Patienten können Gehirn, Gelenke, Weichteile und Knochen untersucht werden.

Moderne Ultraschallgeräte ermöglichen zudem die farbcodierte Messung des Blutflusses in Gefäßen (Farbduplexsonographie). Bei Säuglingen kommt den Ultraschalluntersuchungen der Hüftgelenke, der Nieren und des Gehirns große Bedeutung zu. Bei der Untersuchung der Bauchorgane und der Harnwege ist darauf zu achten, dass das Kind (auch der Säugling!) vor der Untersuchung gut getrunken und die Harnblase nicht entleert hat. Sonst bedürfen Ultraschalluntersuchungen im Kindes- und Jugendalter in der Regel keiner besonderen Vorbereitung und können tageszeitunabhängig durchgeführt werden.



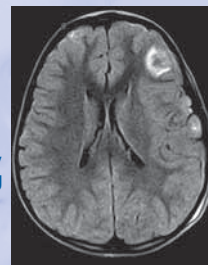
Sonogramm der Niere



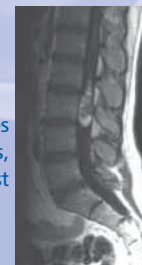
Sonogramm der Hüfte eines Säuglings

• Kernspintomographie

Die Kernspintomographie (Magnetresonanztomographie, MRT) arbeitet mit Magnetfeldern, die nach bisherigen Erkenntnissen keine gesundheitsschädlichen Neben- oder Nachwirkungen haben. Die Geräte sind in Form einer Röhre gestaltet. Es gibt sogenannte „offene“ Magneten, die jedoch meist nur eine geringe Magnetfeldstärke aufweisen, so dass sich lange Untersuchungszeiten ergeben. Hochfeldmagneten, wie sie bei uns zur Anwendung kommen, erlauben schnellere Messzeiten und sind deshalb für Kinderuntersuchungen vorzuziehen.



MRT des Hirns, Blutung

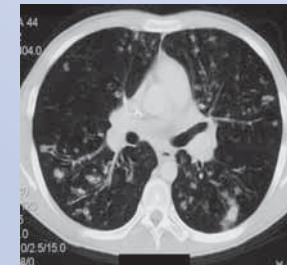


MRT des Nervenkanals, Fettgeschwulst

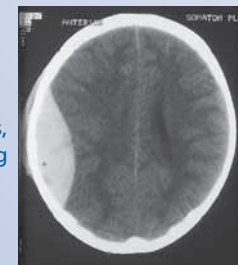
Die kernspintomographische Untersuchung eines Kindes braucht Zeit und Geduld seitens des Untersuchers sowie der begleitenden Eltern, die nach Möglichkeit auch während der Messzeit bei ihrem Kind bleiben sollten. Mit der MRT lassen sich alle Körperregionen untersuchen. Besondere Domäne in der Kinder- und Jugendradiologie ist die Darstellung des Gehirns, des Bauch- und Brustraums, des Rückenmarkkanals und der Wirbelsäule sowie von Gelenken.

• Computertomographie

Die Computertomographie (CT) ist ein mit Röntgenstrahlung arbeitendes modernes Schnittbildverfahren. Hierbei rotiert eine Röntgenröhre um den Patienten, während dieser auf einer Liege durch das Gerät gefahren wird (Spiral-CT). Die Bildinformationen werden von Empfängern aufgefangen (Mehrfachdetektor-CT). Bei Kindern und Jugendlichen kommt diese Methode nur bei speziellen Fragestellungen zur Anwendung, z. B. nach einem Unfall (Schädel-Hirn-Trauma) oder in der Lungendiagnostik. In diesen Fällen wird die Strahlendosis durch geeignete Untersuchungseinstellungen so gering wie möglich gehalten. Aus dem CT-Datensatz lassen sich Bildrekonstruktionen in beliebigen Richtungen anfertigen.



CT der Lunge, Mukoviszidose



CT des Hirns, Blutung